Aus der Kgl. Universitäts-Frauenklinik zu München.
Sr. Magnificenz Geh. Rat. Prof. Dr. Ritter F. v. Winckel.

Ueber einen Fall von congenitaler Scheidenatresie mit Cystokolposbildung, bei völligem Mangel der Urethra und Blase, sowie der Portio, Cervix und des Corpus uteri.

Inaugural-Dissertation

zur

Erlangung der Doktorwürde

in der

gesamten Medizin

verfasst und einer

Hohen medizinischen Fakultät

der

Kgl. Bayer. Ludwig-Maximilians-Universität zu München

vorgelegt von

Karl Lüer,
approb. Arzt aus Goslar a/Harz.

München, 1903.
Kgl. Hof- u. Universitäts-Buchdruckerei von Dr. C. Wolf & Sohn.

Aus der Kgl. Universitäts-Frauenklinik zu München.
Sr. Magnificenz Geh. Rat. Prof. Dr. Ritter F. v. Winckel.

Ueber einen Fall von congenitaler Scheidenatresie mit Cystokolposbildung, bei völligem Mangel der Urethra und Blase, sowie der Portio, Cervix und des Corpus uteri.

Inaugural-Dissertation

zur

Erlangung der Doktorwürde

in der

gesamten Medizin

verfasst und einer

Hohen medizinischen Fakultät

der

Kgl. Bayer. Ludwig-Maximilians-Universität zu München

vorgelegt von

Karl Lüer,
approb. Arzt aus Goslar a/Harz.

ACAD. LUDWIG MAX. MÜNCHEN

München, 1903.
Kgl. Hof- u. Universitäts-Buchdruckerei von Dr. C. Wolf & Sohn.

Gedruckt mit Genehmigung der medizin. Fakultät der Universität München.

Referent:

Se. Magnificenz Geh. Rat. Prof. Dr. Ritter v. Winckel.

Gehören schon erworbene Atresien der Vagina zu seltenen Erkrankungen, so muss man zu den am seltensten vorkommenden Erkrankungen der Sexualorgane wohl ohne Frage die congenitale Atresia vaginae rechnen (ἡ τρῆσις = das Durchbohren). Eine Erkrankung, worunter man eine angeborene Undurchgängigkeit der Scheide versteht.

Wie selten congenitale Scheidenatresien vorkommen, beweist der Umstand, dass J. Marion Sims keinen Fall einer angeborenen Atresia vaginae mit den späteren consecutiven Erscheinungen beobachtete. F. v. Scanzoni beobachtete nur fünf Fälle, J. B. Brown, ein gesuchter Londoner Geburtshelfer, nur zwei Fälle, und die „Pariser Gazette medicinale" brachte von 1833 bis 1851 nur fünf derartige Fälle. Nach Kinderlens' Angaben (Zeitschrift f. Geb. u. Gyn. 1888) wurden in der gynäkologischen Poliklinik von A. Martin (Berlin) von 1878 bis 1885 rund 10500 Fälle behandelt, eine Atresia vaginalis congenita kam nur dreimal zur Beobachtung, d. h. bei 0,028 % aller Fälle. Neugebauer hat unter 15000 gynäkologischen Fällen sechs congenitale Atresien, d. h. 0,04 % aller Fälle, gefunden. In der Freiburger Universitäts-Frauenklinik fand Sauer von 1867 bis 1897 bei 7350 Fällen drei Fälle = 0,04 % angeborener Verschlüsse verzeichnet.

Trotzdem sind mit grossem Fleisse und Zeitaufwand von Neugebauer, Sauer, Robert Meyer die in der Litteratur bekannten Fälle von congenitaler Atresie gesammelt und zusammengestellt worden, dieselben repräsentieren eine ansehnliche Zahl.

Schon seit langer Zeit hat man zwei grosse Gruppen von Atresien unterschieden. Die intrauterin entstandene, angeborene und die post partum erworbene Atresie. Dann hat man Unterabteilungen geschaffen, indem man sie nach dem Sitze des Verschlusses gruppiert hat.

Die grösste Schwierigkeit besteht jedoch in der prinzipiellen Frage, wie weit intrauterin durch Entwicklungshemmungen u. s. w. derartige Bildungen erklärt werden können, und wie weit man sie als erworbene Erkrankungen post partum anzusehen hat. Während manche Fälle ganz klar liegen, sind andere in ihrer genetischen Beziehung völlig unaufgeklärt und können sowohl als congenitale wie erworbene gedeutet werden.

Da auch früher manche Atresia hymenalis unter dem Namen Atresia vaginalis beschrieben worden ist, so ist es oft nicht leicht, sich über manche Fälle genau Aufschluss zu verschaffen.

Die Ansichten der Autoren sind auf diesem Gebiete noch geteilt. Die einen geben an, dass eine congenitale Atresie der Scheide sich entwicklungsgeschichtlich nur dann erklären lasse, wenn ausser dem Defekt der Vagina auch eine rudimentäre Bildung des Uteruskörpers vorliege, oder es sich nur um eine Atresie durch Verklebung der Epithelien am Hymen handle (Nagel). Diese letzte Form darf, wenn auch intrauterin entstanden, nicht mehr als reine congenitale Entwicklungshemmung aufgefasst werden, da sie nicht durch ein vitium primae formationis entstanden ist, sondern durch Prozesse hervorgerufen wird, die nicht physiologisch normal sind. Man könnte in solchen Fällen von einer congenital erworbenen, pathogenetischen Atresie sprechen.

Veit, der wie Nagel sich gegen die Rathke'sche Theorie wendet, sagt „Ein Defekt der Vagina im unteren Teile — hier muss nach der bisherigen Annahme die untere Hälfte

der Vagina nicht ausgebildet sein — bei dem der obere Teil der Vagina vorhanden ist, existirt bei einfachem Genitalschlauche wissenschaftlich nicht mehr. Alle Fälle von sogenannter breiter Atresie müssen wir als erworben charakterisieren.

Wenn Nagel eine congenital erworbene pathogenetische und eine post partum erworbene unterscheiden würde, so würden sich seine Angaben mit denen von Kussmaul völlig decken. Kussmaul meint, dass eine fötale, intrauterine Entzündung eine Zerstörung des Lumens der Scheide herbeiführen kann, bei der Lebhaftigkeit, womit an der Schleimhaut der Gebärmutter in dieser Zeit die Entwicklung vor sich geht, und bei der reichlichen Schleimabsonderung der Gebärmutter und Scheide zu dieser Zeit. Livius Fürst und Rothenberg stehen auf gleichem Standpunkte. Dagegen macht Veit geltend, dass seit dem Erscheinen der wichtigen Arbeit von Kussmaul, die zahlreichen anatomischen Untersuchungen nicht im stande gewesen seien, „auch nur irgend ein sicheres Beweismittel für die Auffassung der fötalen adhäsiven Entzündung in der Vagina beizubringen".

Nach den Veröffentlichungen von Pott, Sänger und v. Dusch genügen nur ganz geringe vaginale Entzündungen, um fast ohne jegliche Symptome bei kleinen Kindern Atresien herbeizuführen. Es müssen daher wohl manche Fälle, die früher als congenitale bezeichnet worden sind, als erworbene angesehen werden.

Um Veits Anschauungen in kurzen Worten klar zu legen, lasse ich hier seine drei fundamentalen Sätze folgen:

I. „Die neuere Entwicklungsgeschichte ist nicht im stande, aus der Entwicklung der weiblichen Genitalorgane nach der Verschmelzung der beiden Hälften zu dem bilateralsymmetrischen Genitalkanal eine Atresie zu erklären."

II. „Wir kennen symptomlos verlaufende Entzündungen der Scheide bei kleinen Mädchen, welche eine Verklebung herbeizuführen wohl im stande sind.“

III. „Ob die fötale Entzündung zur Erklärung noch notwendig ist, lassen wir dahingestellt.“

Dass in der That grobe Täuschungen vorgekommen sind, beweist ein Fall von Bouchacourt (Bull thér. 1838 T. XIV. p. 285), der, nachdem eine Frau schon mit dem Forceps entbunden worden war, bei einer späteren Geburt die Diagnose einer congenitalen, ringförmigen Striktur stellte, auf Grund der Anamnese.

Wohl muss man zugeben, dass durch viele Schädlichkeiten extrauterin, wie Infektionen, Traumen, Entzündungen, Ätzungen, senile Atrophie u. s. w. Atresien und Strikturen entstehen können, dass es aber auch ohne alle Frage echte congenitale Atresien der Scheide, deren Ätiologie uns allerdings noch dunkel ist, giebt, was mein Fall ebenfalls bestätigt.

Da ich nun glaube, nachweisen zu können, dass die Atresie in meinem Falle erst nach Verschmelzung der beiden Hälften der Müller'schen Gänge zum bilateralsymmetrischen Genitalkanal entstanden ist, so glaube ich, dass der erste Satz Veits in seiner jetzigen Fassung zum mindesten anzuzweifeln sei.

Nach Leopold, Rymarkievicz ist bei congenitaler Scheidenatresie, wenn sie die ganze Länge der Vagina einnimmt, in der Regel auch der Uterus verkümmert, solide, geteilt, gehörnt, so dass Sekretansammlung meist nicht vorhanden ist. Es muss also eine Entwicklungshemmung im frühesten Stadium des intrauterinen Lebens, etwa bis zur achten Woche eingetreten sein.

Bei den beiden von Breisky berichteten congenitalen Scheidenverschlüssen mit Sekretansammlung handelt es sich um membranöse Verschlüsse in der unteren Vaginalpartie.

Bei zwei neugeborenen Mädchen sah er beim Schreien hinter dem gut ausgebildeten Hymen einen prall kugelig vorgewölbten Verschluss. Eine dieser Membranen entleerte am dritten Tage dicken, durch Scheidenepithel getrübten Schleim.

Des besseren Verständnisses wegen glaube ich nun einiges aus der Entwicklungsgeschichte folgen lassen zu müssen.

Durch die Untersuchungen von Thiersch, Leukart, Dohrn, Kölliker, Kussmaul, Waldeyer u. s. w. ist die frühere Theorie zur anatomischen Thatsache geworden, dass der gesamte Genitaltraktus, einschliesslich des Hymens, beim Weibe aus den beiden Müller'schen Gängen, die nach Johannes Müller benannt worden sind, hervorgehen. Dohrn sagt in seiner Schrift „Über die Entwicklung des Hymens" (Schriften der Gesellschaft zur Beförderung der gesamten Naturwissenschaften zu Marburg, Bd. X. Supplement-Heft I. Kassel 1875): „Gegen Ende der neunten Woche bildet der Genitalschlauch des Menschen einen kurzen, glattwandigen Kanal von nahezu gleichmässigem Lumen, welcher nur leicht gekrümmt in das Becken hinabsteigt, um in den Sinus urogenitalis einzumünden. Von einer Gliederung des Kanals in Uterus und Vagina findet sich dann so wenig, als von Anfängen einer Hymenbildung noch keine Spur." Es hat also in der neunten Woche die völlige Vereinigung der Müller-schen Gänge stattgefunden. Der völlige Schwund des Septums der Müller'schen Gänge ist jedoch meist erst in der zwölften Woche des embryonalen Lebens vollendet.

Dohrn spricht die Ansicht aus, dass der Genitalkanal während der 9. bis 15. Woche des intrauterinen Lebens keine makroskopischen Veränderungen erfahre, dass er sich nur dehne und nach vorn zusammenbiege. In der 15. bis 16. Woche soll nach Dohrn die Trennung in Uterus und Vagina stattfinden. Zu dieser Zeit soll die vordere Lippe der Portio sich halbkugelig hervorwachsen und die hintere Wand zurück-

drängen. Nach Kussmaul soll am Ende des dritten Monats die Gliederung in Scheide und Uterus schon öfters kenntlich sein; während das Hymen erst zu Anfang der 19. Woche erkennbar wird, zuerst als Vorsprung an der hinteren Wand des Introitus der Vagina. Eine Woche, nachdem die ersten Anfänge des Hymens entstanden sind, soll die Membran wie bei Neugeborenen der Form nach entwickelt sein, also in der 20. Woche.

Tourneux und Legay (Mémoire sur le developpment de l'Uterus et du Vagin. Journal de l'Anatomie et de la Physiologie 1884) wollen zu Anfang des dritten Monats noch keine Trennung in Uterus und Vagina gefunden haben. v. Mihalkovicz fand bei einem 14 cm langen Embryo Vagina und Uterus deutlich gesondert. v. Kölliker legt die Trennung von Uterus und Vagina in den fünften bis sechsten Monat. Es soll sich nach seinen Angaben ein Wulst bilden, der zur Vaginalportion sich umbildet. Ähnliche Ergebnisse findet man bei van Ackeren. Cadiats Arbeiten kann man wohl kaum berücksichtigen, da sie zu viel Widersprüche aufweisen. Die genauesten Untersuchungen, zumal, da sie ein sehr grosses Material umfasssen, findet man bei Nagel (Über die Entwicklung des Uterus und der Vagina beim Menschen. Arch. f. mikroskop. Anatomie Bd. 37. Bonn 1891). Auf der letzten Strecke liegen die Müller'schen Gänge bekanntlich direkt nebeneinander, die nach innen liegenden Wandungen berühren sich und werden gleichzeitig an verschiedenen Stellen durchbrochen, hierdurch entsteht aus den getrennten Gängen ein einziger Hohlraum. Nun hat Nagel nachgewiesen, dass das Ende der vereinigten Müller'schen Gänge, welches in den Uro-Genitalkanal mündet, das kein Lumen aufweist, aus eigenartigen, cubischen, protoplasmareichen Zellen besteht, ganz gleich, ob es sich um männliche oder weibliche Individuen handelt. „Während des Abwärtswachsens der Müller'schen

Gänge ändern die Zellen ihr Aussehen nicht, in der ganzen Periode, von der ersten Anlage des Ganges als röhrenförmiges Gebilde bis zur Erreichung des Sinus urogenitalis, kann man vielmehr zwei Abteilungen an demselben deutlich von einander unterscheiden; nämlich einen proximalen grossen Abschnitt, welcher ein deutliches Lumen besitzt und dessen Wände mit hohen und schmalen Cylinderzellen ausgekleidet sind und einen distalen Abschnitt, welcher keine Höhlung besitzt und aus den eigentümlich cubischen, protoplasmareichen Zellen besteht. Dieser Unterschied besteht auch noch fort, nachdem die Müller'schen Gänge den Sinus urogenitalis erreicht haben." Es enden also die vereinigten Müller'schen Gänge blind in die hintere Wand des Urogenitalkanals. v. Kölliker und Mihalkovicz bestätigen diese Befunde.

In der folgenden Entwicklungsperiode bei Embryonen von 5—12—15 cm fand Nagel, dass das Aussehen des Geschlechtsstranges in seiner ganzen Länge noch das gleiche sei wie in der vorhergehenden Periode. Er stimmt hierin also völlig mit Dohrn überein. Mit Zunahme des Alters nimmt zwar das distale Ende an Länge zu, ist aber immer noch solide und zeigt noch die cubischen, protoplasmareichen Zellen. Diese sollen sich zwar den Wänden entlang regelmässig ordnen und nach der Mitte zu etwas abplatten; „zur Bildung einer Höhle kommt es jedoch auf dieser Entwicklungsstufe noch nicht." Nagel steht hier im direkten Gegensatze zu Tourneux, der annimmt, dass ein Lumen primär vorhanden sei, welches erst sekundär durch Verklebung verschwinde. Nagel gibt zu, dass durch die Abplattung der Epithelien eine gewisse Lockerung entstehe, dass jedoch erst nach Bildung der Portio durch Zerfall der medianen Schicht der Plattenepithelien eine wirkliche Höhle entstehe.

In der folgenden Periode bei Embryonen von 15—22 cm vollzieht sich die endgültige Trennung in Uterus und Vagina.

Die Höhle des proximalen Teiles ist mit Cylinderepithel ausgekleidet. Zahlreiche Einwucherungen in die Tiefe finden statt und bilden so die Anlage für die späteren Drüsen des Uterus. Das distale Ende läuft nach vorn und unten und bildet mit dem proximalen einen nach vorn offenen Winkel. Gegen Ende dieser Periode (20—22 cm lange Embryonen) findet man die in der Mitte gelegenen Plattenepithelien im regen Zerfalle. Das bisher solide distale Ende des Genitalschlauches bekommt durch den Epithelzerfall ein Lumen, welches eine querovale Gestalt hat und eine Weite von 5 mm besitzt (Nagel).

Nach Nagel zeigt sich im Bereiche des distalen Abschnittes 0,16—0,25—0,3 mm unterhalb der Übergangsstelle im cubischen Epithel eine sichelförmige Einwucherung in die hintere Wand des Geschlechtsstranges. Der Zeitpunkt dieser Wucherung konnte von ihm nicht exakt festgestellt werden, weil er bei Embryonen von 12 cm Länge schon diese sichelförmige Wucherung fand, während er sie bei Embryonen von 14—15 cm Länge noch nicht nachweisen konnte. Wenn die sichelförmige Wucherung erst angelegt ist, so wächst sie schnell weiter und bildet in kurzer Zeit die hintere Muttermundslippe. Erst nachdem diese angelegt ist, entsteht nach Nagel eine ähnliche Wucherung an der vorderen Wand und bildet die vordere Muttermundslippe.

Van Ackeren, Tourneux, Dohrn wollen beobachtet haben, dass sich die vordere Muttermundslippe und damit auch der vordere Fornix zuerst ausbilde, was auch Nagel betreffs einiger Fälle zugiebt; und indem er sich auf v. Baer, v. Kölliker und van Ackeren beruft, stellt er folgenden Satz auf: „Die vordere Muttermundslippe wird zuweilen zuerst angelegt, jedoch entwickelt sich in der Regel das hintere Scheidegewölbe früher als das vordere, und die hintere Muttermundslippe erreicht dadurch früher als die vordere eine vollkommene Ausbildung.“

In der 17. bis 19. Woche soll nach Dohrn das Längenwachstum der Vagina rapide fortschreiten. Es soll sich die gewucherte Innenwand der Vagina in zahlreichen, querverlaufenden Falten vortreiben, die an den gegenüberliegenden Wänden ineinander greifen. Während die Scheide sich nach oben ausweitet, soll sie nach unten auf einer Strecke von 1—4 mm mit festwerdenden Wänden fester sich zusammenlegen.

v. Winckel sagt in seinem Lehrbuche (Frauenkrankheiten): „Nachdem der Scheidenteil sich gebildet hat, geht die glatte Beschaffenheit der Scheidenwände durch schnelle Zunahme des Längenwachstums in zahlreiche Querfalten beider Wände über.“ Dies geschieht im Anfange des fünften Schwangerschaftsmonats, also um die 17. Woche. Um die 19. Woche scheint die Bildung der Scheide vollendet zu sein (v. Winckel, Lehrbuch für Frauenkrankheiten).

Geigl fand beim vier- und sechsmonatlichem Fötus die Vagina bis 1 mm oberhalb des Hymens durch rundliche, polygonale Pflasterzellen geschlossen, im ganzen 4,5 mm lang und ohne Spur eines Lumens.

Nachdem ich dies vorausgeschickt habe, lasse ich die Krankengeschichte dieses hochinteressanten Falles folgen:

Anamnese: Da ich erst vier Monate nach der Geburt die Anamnese erheben konnte, so ist dieselbe in mancher Beziehung unvollständig.

Das Kind wurde am 24. Januar 1902 zu München tot geboren. Die Eltern des Kindes sind beide von mittlerer Grösse und gracilem Körperbau. Irgend welche Deformität ist an keinem derselben nachzuweisen. Die Mutter war zur Zeit der Geburt 28 Jahre alt, I. para. Sie will am 20. Juni 1901 die letzte Menstruation gehabt haben, im Juli will sie keinen Blutverlust gehabt haben, während sie im August nochmals einen kleinen Blutverlust hatte. Von dieser Zeit ab soll bis zur Geburt keine Blutung aus den Genitalien mehr vorhanden

gewesen sein. Wann die Menses zum ersten Male eingetreten sind, ist nicht festzustellen. Dieselben waren immer regelmässig und traten alle drei Wochen auf. Der Blutverlust soll immer unbedeutend gewesen sein, ebenso die Dauer eine ziemlich kurze. Zu Anfang der Gravidität soll etwas Erbrechen und Unwohlsein bestanden haben, sonst verlief die Schwangerschaft normal.

Der Leib der Mutter soll so wenig prominent gewesen sein, dass die Mitbewohner nicht an eine Geburt haben glauben wollen. Am Tage vor der Geburt trocknete die Mutter Wäsche, wobei sie einen Schmerz in der Kreuzgegend plötzlich verspürte, als sie ein Stück Wäsche an die hochgespannte Leine aufhängen wollte. Am Abend desselben Tages klagte sie noch über Kreuzschmerzen. Sie legte sich ins Bett und dachte nicht an eine Geburt. Schon um 11 Uhr p. m. erwachte sie vor Kreuzschmerzen, um 2 Uhr a. m. des folgenden Tages verliess sie wegen der heftigen Schmerzen das Bett. Die ersten Anzeichen von Wehen traten auf, die um 6 Uhr a. m., also vier Stunden später, deutlich hervortraten, so dass man zur Hebamme schickte. Um 10 Uhr a. m. wurde das Kind in zweiter Schädellage (nach Angabe der Hebamme) ohne, dass eine Spur von Fruchtwasser abgeflossen war, spontan geboren. Die Nabelschnur war (nach Angabe der Hebamme) um den Hals geschlungen, wie vielmal, war nicht mehr zu ermitteln. Kurze Zeit nach der Geburt des Kindes soll auch die Nachgeburt spontan geboren sein. Dieselbe war nach der Angabe der Hebamme völlig normal und auch vollständig. Besonders beachtenswert ist bei diesem Falle, dass überhaupt kein Fruchtwasser abgeflossen sein soll, sowohl vor, wie während, als nach der Geburt des Kindes. Ob bei der Geburt noch Herztöne zu hören waren und in welcher Frequenz, war nicht mehr festzustellen. Von Maceration kann bei diesem Kinde keine Rede sein.

Objektiver Befund: Weiblicher Fötus von 46 cm Länge und 2680 g Gewicht. Seiner Kopfform nach zweite Hinterhauptlage. Da eine beträchtliche Kopfgeschwulst vorhanden, so sind die Fontanellen nur schwer deutlich zu fühlen; sonst ist der Kopf regelmässig gebaut. Hals kurz, regelmässig. Brustkorb und obere Extremitäten gut entwickelt.

Das Abdomen ist mässig stark, kugelig vorgewölbt, sonst ohne Abweichungen. Die rechte untere Extremität ist gut entwickelt und bis auf die Stellung von regelmässigem Baue. Der Unterschenkel ist gegen den Oberschenkel etwas nach innen rotiert. Der Fuss zeigt eine mässige Varo-equinus-Stellung.

Der linke Oberschenkel ist um etwa 35° von der Mittellinie abduziert, Muskulatur gleich der des linken entwickelt. Der linke Unterschenkel ist weniger gut entwickelt als der rechte. Bei maximaler Extension ist er in einem Winkel von etwa 120° gegen den Oberschenkel gebeugt, und die Haut der Beugeseite, besonders an der Innenseite des Kniegelenkes, zeigt dann eine starke Anspannung.

Die grösste Veränderung zeigt der linke Fuss. Seine Stellung ist eine ausgeprägte Varus-Stellung. Die Streckseite ist stark abgeplattet und zeigt nach unten. Der Malleolus lateralis fibulae bildet den tiefsten distalen Punkt. Während die Gestalt des Fusses als solche noch ziemlich gut erhalten geblieben ist, sind die Zehen nur mehr oder weniger gut angedeutet. Die grosse Zehe hat die Form und Grösse einer kleinen Erbse; Nagel und Nagelbett ist nicht vorhanden, wohl aber durch eine kleine braune Linie angedeutet. Die übrigen Zehen fehlen vollständig, und nur vier kleine, 1—2 mm lange Einziehungen deuten die Stelle des Nagelbettes und der Nägel an.

Von den inneren Organen sind die Lungen gut entwickelt. Das Zwerchfell bildet eine ziemlich stark gewölbte Kuppel,

in der die mit Ausnahme des Uro-Genitalapparates gut entwickelten Abdominalorgane teilweise liegen.

Die Uro-Genitalorgane zeigen starke Veränderungen. Beginnen wir mit den äusseren Genitalien.

Am oberen Rande der Symphyse beginnend und über die Symphyse sich nach unten hinziehend, befindet sich ein 2,25 cm langes und 1,2 cm breites eigentümliches Gebilde von Sackform, das breit auf der Unterfläche aufsitzt und von normaler Haut, die an den unteren, der Basis zu gelegenen Teilen etwas Faltenbildung zeigt, überzogen ist. Der Sack springt etwa 1 cm über der Basis hervor und ist auf seiner Oberfläche völlig glatt. Die mikroskopische Untersuchung des Gewebes dieses Sackes ergab, dass er ausschliesslich aus stark ödematösem Bindegewebe bestehe.

Am unteren Rande des Sackes, nur durch eine horizontale Furche von etwa 0,2 cm Breite von diesem getrennt, springen nach vorn und unten, die in ihren vorderen Partien verwachsenen grossen Labien in Gestalt einer Bohne hervor. Der Längsdurchmesser der verwachsenen Labienmassen beträgt 1,5 cm, der Breitendurchmesser 0,6 cm und der Tiefendurchmesser 1 cm. Ihre Oberfläche, die geringe Faltenbildung zeigt, ist von normaler Haut bedeckt. Nach hinten zu befindet sich in den oberen zwei Dritteilen eine etwa 0,3 cm tiefe und fast ebenso breite Furche, die am Beginne des unteren Drittteiles flacher wird und sich nach hinten zu schliesslich verliert.

Unterhalb dieser hypertrophischen Labien, in der Verlängerung der oben beschriebenen Furche nach hinten und oben, liegt der Introitus vaginae, der eine zarte Andeutung eines Hymens im Form kleiner Prominenzen zeigt. Von einer Clitoris, sowie von einer Urethralmündung und kleinen Labien ist keine Spur zu entdecken. Durch das 1 mm dicke Septum recto-vaginale verläuft der regelmässig ausgebildete

After. Eine in denselben eingeführte Sonde gelangt in den durch die Cystokolpos nach rechts verdrängten Mastdarm.

Unmittelbar hinter dem Introitus verengert sich die Vagina trichterförmig und ist 1 cm hinter dem Introitus so eng, dass man nur auf Druck eine ganz dünne Sonde in die Vagina einzuführen vermag. Nach der medianen Spaltung durch die Symphyse mit Freilegung der Vagina erkennt man, dass die Sonde einen faltenartigen Verschluss im unteren Dritteile der Vagina derart auseinander gedrängt hat, dass, von innen her gesehen sich zwei zarte etwa 2 mm lange, klappenartige Gebilde, offenbar Schleimhautfalten, ventilartig um die Sonde gelegt, und wieder zu einem dichten Verschluss des Vaginallumens nach unten zu geführt haben. Oberhalb dieser durch Schleimhautfalten gebildeten Tasche erweitert sich die Vagina sehr stark und geht, konisch nach oben sich erweiternd, in einen grossen, kugeligen Sack über, von über Orangengrösse. Dieser Sack war von einer breiigen weissen Masse ziemlich prall gefüllt. Die mikroskopische Untersuchung dieser Masse ergab, dass sie der Hauptsache nach aus ziemlich gut erhaltenen Plattenepithelien bestand.

Die Dicke dieser Cystokolpos schwankt zwischen 1—4 mm. Zum grössten Teile ist sie von Peritoneum nicht überzogen. Sie beginnt hinter der geschlossenen und gut entwickelten Symphyse, füllt den Raum des kleinen Beckens völlig aus und ragt noch aus diesem bis etwa 1—2 cm oberhalb des Nabels in das Abdomen hinauf, sämtliche Darmschlingen nach oben hin gegen das stark gewölbte Zwerchfell verdrängend. Nach vorn liegt sie der Bauchwand direkt an. Vorn befindet sich etwa in $^2/_3$ der Cystenhöhe die Umschlagsstelle des Peritoneums. Da die Umschlagsstelle des Peritoneums an den Seiten etwas tiefer liegt, so werden von demselben zwei flache Taschenräume auf beiden Seiten der Cyste gebildet. Links hinten ist nur der oberste Teil der Cyste vom Peritoneum überzogen;

rechts hinten ist die Cyste nicht vom Peritoneum bedeckt, da sich hier zwischen Peritoneum und Cyste die Flexura sigmoidea in die Tiefe senkt.

Vorn etwa am Anfange des oberen Dritteils der Cystenhöhe, etwa 0,5—1,0 cm nach rechts von der Mittellinie gelagert, befindet sich der Fundus uteri, der die Form des Fundus fere plani fundalis hat. Derselbe ist in einer Höhe von 1 cm und in gleicher Breite mit der Cystenwand fest verwachsen und ist von dem die Cystenwand überkleidenden Peritoneum überzogen. Von ihm gehen nach beiden Seiten die etwas ausgezogenen, sonst aber gut entwickelten Tuben ab, die beide gut entwickelte Fimbrien tragen. Die Tuben sind etwa 4,5 cm lang.

Da die Querachse des Fundus nicht genau horizontal liegt, sondern nach rechts etwas geneigt ist, so liegen die beiden Tuben nicht in gleicher Höhe. Die rechte geht vom Fundus etwas nach unten, während die linke etwas nach oben geht. Die Tuben ziehen die Cyste umfassend, beide etwas nach hinten. Die Ovarien sind auf beiden Seiten vorhanden, jedoch stark ausgezogen und nur schwach entwickelt, sie sind etwa 1 cm lang und 0,2 cm breit.

Trotz aller Bemühungen und Untersuchungen ist weder eine Harnblase und Urethra noch auch nur eine Spur von beiden zu finden. Ebenso fehlt das Orificium und jede Andeutung desselben vollständig.

An der Stelle der Innenwand der Cyste, wo der Fundus uteri aufsitzt, lässt sich, ausser einer Dickenzunahme der Cystenwand, auf 0,9 cm im Maximum gar keine Prominenz, die man als Cervix mit Corpus deuten könnte, erkennen. Auch lässt sich trotz wiederholten genauen Suchens nirgends eine auch nur für die feinste Sonde durchgängige Öffnung ausfindig machen, die man als Muttermund ansprechen könnte.

Die genaue mikroskopische Untersuchung dieser Partie der Cyste ergibt in allen ihren Teilen ein durchaus typisches Plattenepithel vom vaginalen Charakter. An keiner Stelle der Verdickung lässt sich Cylinderepithel nachweisen. Auch die Auskleidung der übrigen Teile der Cystenwand geschieht durch ein noch gut erhaltenes, ziemlich starke Verhornung zeigendes Plattenepithel.

Anfänglich war vom linken Ureter nichts zu entdecken, doch liess sich schliesslich bei nochmaligen, wiederholten Untersuchungen auch auf dieser Seite noch ein Rest eines Ureters entdecken, der in gleicher Weise wie rechts im Bogen, in einer Entfernung von 3 cm vom Fundus unter der Tube und an den Ovarien vorbei, sich in das parakolpöse Bindegewebe tief eingräbt, besonders am Äquator der Cyste. Er verliert sich nahe der Medianlinie etwas oberhalb der Symphyse, ungefähr in derselben Höhe als wie rechts, der rechte Ureter. Trotz der peinlichsten Untersuchungen waren wir nicht im stande, an der Stelle, wo die beiden Ureteren sich ins parakolpöse Bindegewebe verlieren, auch nur eine Spur der Harnblase nachzuweisen. Während der Ureter unmittelbar am Abgange von der Niere noch ein kleines Lumen erkennen lässt, ist er im übrigen Teile zu einem vollständig soliden dünnen Strange atrophiert. Der rechte Ureter geht unter Tube und Ovarium hinweg über die Cyste medial nach vorn und unten. Seine Entfernung vom Fundus beträgt 2,5 cm Er bettet sich nicht tief in das parakolpöse Bindegewebe ein, wie der linke, verliert sich jedoch fast in gleicher Höhe wie der linke, in der Medianlinie der Cyste, im unteren Dritteile im Bindegewebe.

Die linke Niere liegt in der Höhe des letzten Brustwirbels und ersten Lendenwirbels, sie ist 2,5 cm lang, 1,2 cm breit und 1 cm dick. Auf der nach vorn gelegenen Seite zeigt sie drei Cysten. Die obere hat etwa die Grösse einer mittleren

Haselnuss und berührt die beiden anderen Cysten, die eine Grösse eines Kirschkerns resp. einer Erbse haben. Die Nebenniere hat die Grösse einer kleinen Walnuss und sitzt der linken Niere kuppelförmig auf.

Die rechte Niere hat die typische Nierenform, sie ist 3 cm lang, 1,2 cm breit und 1 cm dick und zeigt geringere cystische Entartung. Nur durch eine Furche getrennt, gleichsam die Verlängerung der Niere nach oben hin bildend, liegt über ihr die 2,5 cm lange, 2 cm breite und 1 cm dicke Nebenniere, Dieselbe ist deutlich zweilappig und bedeutend voluminöser als die linke Nebenniere. Sie hat Pyramidenform mit der Basis der Niere zugekehrt.

Kurz noch einmal zusammengefasst ergibt sich also folgender Befund. Ein 46 cm langer Fötus von 2680 gr Gewicht mit pedibus varis. Missbildung des linken Fusses. Der Leib ist mässig kugelig aufgetrieben. In der Symphysengegend ein eigentümliches sackartiges Gebilde, welches nur ödematöses Bindegewebe enthält. Vagina im unteren Teile stark verengt. Am unteren und mittleren Dritteile findet sich durch Schleimhautfalten gebildet, die eine Tasche bilden, eine vollkommene Atresie; oberhalb dieser Stelle befindet sich eine enorme kugelige Dilatation der Vagina von über Orangengrösse. Dieselbe ist mit breiigem weissen, fast nur aus Plattenepithelien bestehenden Inhalt straff gefüllt. Fundus uteri sitzt der Cystokolpos fest verwachsen im obersten Drittteile auf. Corpus uteri, Cervix und Portio sind weder makroskopisch noch mikroskopisch nachweisbar. In der Cystenwand lässt sich nirgends eine Öffnung finden, die als Muttermund gedeutet werden könnte. Die grossen Labien sind vorn zu einer bohnenförmigen Masse verwachsen. Clitoris, Präputium, Labia minora fehlen vollständig. Ebenso völliger Defekt der Harnblase, Urethra und des Orificium urethrae. Linker Ureter tief in das parakolpöse Gewebe eingebettet, besonders

am Äquator; die oberen Teile noch ein Lumen führend, die unteren zum soliden Bindegewebsstrange umgewandelt, der im unteren Dritteile der Cyste nahe der Medianlinie sich im Bindegewebe verliert. Rechter Ureter zeigt die gleichen Eigenschaften, ist jedoch nicht in das parakolpöse Bindegewebe eingebettet. Beide Nieren, besonders die linke, zeigen cystische Entartung. Damm nur äusserst schmal, trennt jedoch den Introitus vaginae und den After vollständig; zwischen Vagina und Rektum besteht keine Kommunikation.

Aus der Anamnese ergibt sich, dass das Kind einer gesunden Familie entstammt. Weder in der Familie des Mannes noch in der seiner Ehefrau sollen angeborene Missbildungen vorgekommen sein. Eine Infektion wird von beiden entschieden negiert. Auch ist die Anamnese völlig negativ in Bezug auf eine Erkrankung der Mutter während der Gravidität. Nennenswerte Störungen während der Gravidität können auch nicht vorhanden gewesen sein, denn sonst würde ich bei der Aufnahme der Anamnese davon erfahren haben. Erbrechen und Unwohlsein sind so häufige Erscheinungen der Gravidität, dass man damit nichts anfangen kann. Ein anderer Befund gibt uns schon wertvollere Aufschlüsse, mit denen wir einen Teil der Missbildungen erklären können.

Da die Mutter angibt, bei der Geburt gar kein Fruchtwasser verloren zu haben, so müssen wir annehmen, dass im Amnion fast gar kein Fruchtwasser vorhanden war, wofür auch die geringe Ausdehnung des mütterlichen Leibes spricht. Es muss sich dann die Uterusmuskulatur fest um das Kind gelegt haben, so dass dies fast gar keine Bewegungen ausführen konnte, weil es von allen Seiten von der Uterusmuskulatur umschnürt war. Es ist dann die Angabe der Mutter wohl zu verstehen, dass sie nie Kindsbewegungen gefühlt haben will. Dass trotzdem das Kind bis zur Geburt gelebt, ja noch sub partu gelebt hat, geht aus der ziemlich

starken Kopfgeschwulst hervor. Der Tod wird sehr wahrscheinlich nur durch die Kompression der Nabelschnur, die nach Angabe der Hebamme mehrmals um den Hals geschlungen war, wie vielmal konnte nicht ermittelt werden, eingetreten sein. Wenn die Herztöne genau kontrolliert worden wären, so hätte man vielleicht mit Kunsthilfe das Kind lebend zur Welt bringen können.

Die Veränderungen an den kindlichen Extremitäten, die wir vorfinden, müssen wir wohl ausschliesslich dem völligen Fehlen des Fruchtwassers und den dadurch möglichen, einseitig wirkenden Druckverhältnissen der Uterusmuskulatur zuschreiben. Ob man die Beugestellung des linken Oberschenkels als eine Folge der Inaktivität der Extremitäten auffassen soll, oder ob ähnliche Verhältnisse wie bei Gelenkaffektionen vorliegen, wo das Gelenk die Stellung einnimmt, die der grössten Gelenkhöhlenkapazität entspricht, oder ob andere Ursachen diese Stellung bedingten, lasse ich dahingestellt.

Die Missbildung der Füsse ist jedoch ohne allen Zweifel einzig und allein dem völligen Fehlen des Fruchtwassers zuzuschreiben. Die Varusstellung ist dem einseitig auf sie einwirkendem Drucke der Uterusmuskulatur zuzuschreiben. Besonders der linke ist als Lokomotionsapparat absolut nicht zu verwenden in seiner jetzigen Stellung, denn der Malleolus lateralis fibulae nimmt distal den tiefsten Punkt ein.

Da neben diesen Veränderungen nur noch die Uro-Genitalorgane, ausgenommen die Verlagerung der Abdominalorgane, die jedoch fast bedeutungslos ist, pathologische Veränderungen aufweisen, so wenden wir uns nun diesen Organen zu.

Als ich bei den Eltern die anamnestischen Aufzeichnungen machte, wollten dieselben anfangs nicht glauben, dass das von ihnen gezeugte Kind ein Mädchen sei, sondern sie glaubten noch fest, es sei ein Knabe, so viel Ähnlichkeit haben für

den oberflächlichen, laienhaften Beobachter die äusserlichen Genitalien dieses weiblichen Kindes mit dem eines männlichen Kindes. Bei genauer Betrachtung ist jedoch eine Verwechslung vollkommen ausgeschlossen, denn der etwa haselnussgrosse Sack, welcher sich in der Symphysengegend befindet und für einen Hoden gehalten werden könnte, befindet sich oberhalb der verwachsenen grossen Labien, die einen Penis vortäuschen könnten, und nicht unterhalb derselben. Ausserdem sagen uns die beiden durch den Darm getrennten Öffnungen (Darm und Vagina), dass es sich hier nur um ein weibliches Kind handeln kann.

Durch eine Rinne von dem beschriebenen haselnussgrossen Sacke getrennt, schauen die in ihren vorderen Teilen verwachsenen grossen Labien unter dem Sacke gleichsam wie ein kleiner Penis hervor, dessen Dimensionen oben angegeben worden sind. Man könnte diese Bildung als den erhaltenen und nicht weiter differenzierten Genitalhöcker betrachten, der in der sechsten Woche zur Ausbildung gelangt. Es wäre dann die auf seiner unteren Fläche in den oberen zwei Drittteilen verlaufende Furche als letzter Rest der Genitalfurche, die in der achten Woche zur Ausbildung gelangt, aufzufassen. Diese bildet bekanntlich die allmählich sich immer mehr und mehr vertiefende Einstülpung, die schliesslich die nach aussen mündende Öffnung für die Kloake, die Vereinigungsstelle des Darmes und der Allantois, bildet.

Aus dem Geschlechtshöcker wird schliesslich die Clitoris. Die scharfen Ränder der Geschlechtsfurche bilden sich zu den lappigen kleinen Schamlippen um und, nach oben hin sich weiter erstreckend, zu dem Praeputium clitoridis.

Alle diese Gebilde fehlen nun bei unserem Präparate. Weder eine Clitoris, noch kleine Schamlippen, noch ein Praeputium clitoridis sind vorhanden. Man müsste sie bei unserem Präparate in dem bohnenförmigen Gebilde suchen, welches

ich als die Verwachsung der grossen Labien in ihren vorderen Partien anspreche. Daher glaube ich auch, dass die von den grossen Labien gebildete Masse nicht aus den grossen Labien allein besteht, den ehemaligen Geschlechtswülsten, die den Charakter der äusseren Haut angenommen haben, sondern auch noch den Rest des indifferenzierten Geschlechtshöckers, aus dem Clitoris, kleine Labien und Praeputium clitoridis hervorgehen sollen, in sich schliessen. Es läge hier demnach eine Entwicklungshemmung vor, die wir auf etwa die achte Woche des embryonalen Lebens zurückführen müssten, deren Ursachen uns aber völlig dunkel geblieben sind.

Vielleicht könnte man annehmen, dass es etwa um die achte Woche zu entzündlichen Prozessen der Genitalwülste (Labia majora) gekommen wäre, die zu Verwachsungen derselben geführt hätten, und in denen der Genitalhöcker mit eingebettet wurde. Es wäre dann der Genitalhöcker gleichsam durch Druckatrophie nicht zur Differenzierung gelangt.

Da die Labia majora verwachsen sind, die übrigen Gebilde völlig fehlen, so konnte es hier zur Bildung einer Vulva nicht kommen. Wenn auch auf der hinteren Seite, in den oberen zwei Dritteilen der verwachsenen grossen Labien sich eine Rinne befindet, welche die Verlängerung der Vagina bildet, so kann man die Rinne doch nicht als Vulva ansprechen. Auch vom Orificium urethrae ist nirgends, trotz der genauesten Untersuchungen, nicht einmal eine Spur zu finden. Von einem Vestibulum kann man daher wohl kaum sprechen. Wertvolle Aufschlüsse über die Zeit der Entwicklungshemmung gibt uns der Befund des Hymens. Die geringen Prominenzen, welche wir an Stelle des Hymens finden, sagen uns, dass die Anlage des Hymens im Keime vorhanden gewesen ist, dass es nur nicht zur Differenzierung gekommen ist. Da wir nun wissen, dass sich die ersten Anfänge des Hymens in der 19. Woche zu entwickeln pflegen und, dass der Hymen schon

in der 20. Woche der Form nach dem Neugeborenen gleicht, also vollständig entwickelt ist, so können wir feststellen, dass es sich hier um eine Entwicklungshemmung aus der 19. bis 20. Woche handeln muss. Wir sind also im stande, Entwicklungshemmungen nachzuweisen, die teils in die 8. Woche etwa und folgende Zeit und teils in die 19. bis 20. Woche fallen. Betrachtet man die geringe Entwicklung des Dammes dazu, der nur ein dünnes Septum bildet, so muss man annehmen, dass auch in die Zeit zwischen 8. bis 20. Woche Entwicklungshemmungen fallen, denn sonst würde das Septum recto-vaginale nicht auf einer Stufe stehen geblieben sein, die etwa der kurz nach der Trennung in Darm und Allantois resp. Urogenitalkanal entspricht. Wir können aus den Befund der äusseren Genitalien also einen Zeitraum von etwa zwölf Wochen feststellen, in dem es zu Hemmungen gekommen sein muss, deren Ursachen wir aber nicht genau kennen.

Wenden wir uns nun den eigentlichen Ausführungsgängen des Uro-Genitalapparates, der Vagina und der Urethra, zu. Bekanntlich bilden beide zusammen ursprünglich einen einzigen Ausführungskanal, den Urogenitalkanal, wie man den unteren Abschnitt der Allantois bezeichnet, von der Mündungstelle der Müller'schen Gänge abwärts.

Die Entwicklung ist folgende. Nachdem durch Einstülpung der Geschlechtsfurche die Kloake entstanden ist, findet bald darauf die Trennung zwischen Darm und Allantois (der obere Teil ist zur Harnblase geworden) statt; und zwar in der Weise, dass sich von innen her diejenige Gewebsmasse, welche zwischen dem Darme und den in die hintere Wand des Allantois mündenden Müller'schen Kanälen gelegen ist, herabsenkt und nach unten und aussen vorwuchert. Diese Wucherung bildet schliesslich die Scheidenwand zwischen dem Uro-Genitalapparate und dem Darme, die Rectovaginalwand, ihr äusserstes und unterstes Ende den Damm. Hierdurch

münden Allantois und Darm getrennt nach aussen. Nagel will schon in der fünften Woche (Embryonen von 12—25 mm) ein 0,3 mm starkes Septum recto-vaginale beobachtet haben.

Hieraus ergibt sich nun, dass bei unserem Präparate ursprünglich — nach Nagel bis mindestens zur fünften Woche — eine Allantois vorhanden gewesen sein muss, denn sonst wäre uns die Bildung des Septum recto-vaginale (Damm) vollständig unverständlich. Das dünne Septum, welches wir bei unserem Präparate zwischen Darm und Urogenitalkanal, so will ich die Vagina vorläufig mal nennen, antreffen, kann nur als Damm gedeutet werden, der auf einer früheren Entwicklungsstufe stehen geblieben ist und nicht zur weiteren Differenzierung gelangte.

Je mehr nun die Rectovaginalwand herabrückt, zieht sie das untere Ende der Müller'schen Kanäle (Scheide) mit sich herab. Dadurch wird der Sinus uro-genitalis mehr und mehr verengt und persistiert schliesslich nur noch in dem engen Kanale, welcher zur Urethra wird, während der obere Teil des Allantois oberhalb der Mündungsstelle der Müller'schen Gänge sich zur Blase umwandelt. Das unterste Ende des Urogenitalkanals wird zum Vestibulum, also zu dem Raume, welcher gleichzeitig in die Vagina — hinten — und die Urethra — vorne — führt.

Nach E. Rose soll die Urethra aus drei gesonderten Stücken, nämlich dem Blasenhals, ferner einer äusseren Einstülpung der Haut, dem Eichelstück, und einer inneren Ausstülpung aus dem hinteren Ende des Darmkanals, einem Scheidenstücke, entstehen. Die Hauteinstülpung bildet den Vorhof, die Darmausstülpung die übrige Harnröhre. Fehlen beide Stücke, so kommt es zum Defectus urethrae totalis.

Da bei unserem Präparate ein Vestibulum nicht zur Ausbildung gelangt ist, so fehlt das von Rose als Eichelstück bezeichnete untere Ende der Urethra also vollkommen. Der

Grund des Fehlens, glaube ich, ist in derselben Ursache zu suchen, die zur Verwachsung der grossen Labien, besonders in den vorderen Partien, führte. Indem diese durch entzündliche, adhäsive Prozesse zum Verwachsen kamen, und den Geschlechtshöcker früher oder später mit in sich zogen und von der Geschlechtsfurche nur den hinteren Teil frei liessen, war die Bildung des Vestibulums zur Unmöglichkeit geworden und musste, selbst wenn es schon teilweise zur Ausbildung gelangt war, völlig schwinden.

Mit der Ausbildung der Scheide, deren Mündung weiter rückwärts liegt, an einer Stelle, wo es zu adhäsiven Verwachsungen nicht gekommen zu sein scheint, war der eigentliche Uro-Genitalkanal zum engen Kanale, der Urethra, umgewandelt worden. Diese mündet bekanntlich in dem vorderen Teile des Vestibulums. Hier aber spielten sich gerade die entzündlichen, adhäsiven Prozesse ab, die zur Verwachsung der Labien u. s. w. führten, durch die das Vestibulum oblitterirte und somit der Urethra die freie Ausmündung nach aussen verlegt wurde. Man kann sich nun, glaube ich, leicht die Vorstellung machen, dass der entzündliche Prozess sich auf die enge Urethra fortpflanzte und hier zur völligen Verklebung der Urethra und damit zum totalen Verluste derselben führte, so dass man jetzt trotz der sorgfältigsten Untersuchung keine Spur einer Urethra nachweisen kann.

Schwieriger ist es, eine Erklärung für das vollkommene Fehlen der Harnblase zu geben. Da man an der normalen Stelle keine Harnblase findet, so könnte man an eine Ektopie oder Verlagerung derselben denken. Doch die Bauchdecken zeigen nirgends einen Spalt, die Symphyse ist gut verwachsen, die Ureteren verlaufen normal und verlieren sich, convergierend der Mittellinie zu, nahe der Stelle, wo normal die Blase zu liegen pflegt, also von einer Ektopie oder Lageveränderung kann nicht die Rede sein. Wir müssen aus

dem Befunde der Ureteren vielmehr annehmen, dass die Blase als solche schon bestanden hat, und erst später, nachdem die Ureteren mit ihr in Verbindung waren, zu Grunde gegangen ist.

Nach Nagel beginnt die Entwicklung der Harnblase von dem Augenblicke an, wo die Ureteren selbständig in den Allantoisgang münden. Anfangs bildet die Blase einen spindelförmigen, faltenförmigen Schlauch, dessen untere Abschnitte (dicht oberhalb der Ureterenmündung) etwas abgeplattet sind. Diese Gestalt hat die Harnblase noch bei Embryonen von 24—25 mm Länge, also bis zur fünften oder sechsten Woche.

Beim Schwund der Harnblase muss man an zwei Möglichkeiten denken. Eine vitium primae formationis, glaube ich, ist bei diesem Befunde völlig ausgeschlossen. Die erste Möglichkeit müssten wir in einer adhärenten, fötalen Entzündung suchen. Es könnte die Entzündung, die zur Verwachsung der Labien, zur Oblitteration der Urethra u. s. w. führte, sich auch auf den oberen Teil der Allantois (Blase) erstreckt haben, und könnte hier die gleiche Wirkung ausgeübt und den gleichen Erfolg gehabt haben wie bei der Urethra, so dass die Blase durch adhärente Verwachsungen auf entzündlicher Basis zu Grunde gegangen wäre. Gegen eine Oblitteration der Blase, nur auf entzündlicher, adhärenten Prozessen beruhend, spricht jedoch manches. Schon in den ersten Wochen bildet bekanntlich die Harnblase einen spindelförmigen faltenlosen Schlauch, dessen Wände infolge der darin befindlichen Flüssigkeit nicht dauernd aneinander zu liegen pflegen, so dass es zu einer Verlötung der Wände äusserst schwer kommen kann. Soweit mir die Litteratur bekannt ist, konnte ich keinen Fall finden, wo Urethra und Blase, wie bei unserem Präparate, völlig oblitteriert waren. Wohl aber gibt es Fälle in der Litteratur, wo die Urethra oblitteriert ist, die Blase aber, ohne Ausführungsgang, durch das angesammelte Nierenexkret stark ausgedehnt wurde.

Daraus ergibt sich also, dass es wohl zur Verlötung der Urethra durch entzündliche intrauterine Prozesse kommen kann, zur Verlötung der Harnblase jedoch nur dann, wenn noch andere Momente hinzukommen.

Die zweite Möglichkeit besteht nun in einem solchen Momente, nämlich in einer Druckatrophie. Hierin glaube ich den Hauptgrund für den Untergang der Blase suchen zu müssen. Durch den hohen Druck von seiten der Cystokolpos war eine Ansammlung von Harn resp. von Nierenexkret in der Harnblase zur Unmöglichkeit geworden. Selbst wenn Nierenexkret vorhanden gewesen wäre, so würde es unter dem hohen Drucke wohl bald resorbiert worden sein. Nun muss man bedenken, dass sich der Entzündungsprozess, der die Urethra zur Oblitteration brachte, sich vielleicht auch der Blase bemächtigte. Solange nun noch Nierenexkret in der Blase war, konnte es zu Verwachsungen nicht kommen. Sobald jedoch dieses durch den hohen Cystokolposdruck ausgeschaltet worden war, konnte die völlige Oblitteration der Blase, zumal da die Cirkulation herabgesetzt sein musste, leicht vor sich gehen.

Für eine Druckatrophie der Blase mit eventueller adhäsiver Verwachsung der Wände auf entzündlichen intrauterinen Prozessen beruhend, spricht auch das Verhalten der Ureteren. Dieselben nehmen ihren regelrechten Verlauf. Sie ziehen unter den Tuben, an den Ovarien vorbei und convergieren nach vorn. Nahe der Mittellinie, wo man sonst die Blase zu finden pflegt, verlieren sie sich als Bindegewebsstränge im Bindegewebe. Nach dem vorliegenden Befunde bin ich der festen Ueberzeugung, dass die Ureteren schon mit der Blase in Verbindung standen und auch schon funktioniert haben. Durch den Druck der Cystokolpos atrophierten jedoch schliesslich die Ureteren; denn nur in den Partien, wo sie dem Drucke der Cystokolpos ausgesetzt waren, findet

man sie zu Bindegewebssträngen umgewandelt; und an den Stellen ist die Atrophie am stärksten, wo der Druck am höchsten gewesen ist, nämlich links, es muss sich also um eine Druckatrophie handeln.

Der linke Ureter ist bekanntlich so stark atrophiert, dass er, da er tief ins parakolpöse Bindegewebe eingebettet war, erst nach wiederholten genauen Untersuchungen gefunden wurde.

Womit kann man nun beweisen, dass links der Druck grösser gewesen sein muss als rechts? Diesen Beweis liefert uns das Verhalten des Rektum, welches ganz nach rechts verlagert ist. Von adhäsiven, peritonealen Prozessen, die dies bewirkt haben könnten, kann keine Rede sein, da weder peritoneale Verwachsungen noch sonst irgend welche serösen Verklebungen und Stränge vorhanden sind. Es ist also die Verlagerung des Rektums nur auf den links grösseren Druck zurückzuführen.

Man könnte nun noch die Frage aufwerfen, ob denn der Kanal, welcher durch das dünne Septum vom Rektum getrennt ist, wirklich die Vagina ist, und nicht die Urethra, der persistierende Urogenitalkanal. Im letzteren Falle wäre also das Gewebe der Mastdarm-Urogenitalwand in regelrechter Weise herab- und vorgerückt, die Partie der Allantois aber, an welcher die Müller'schen Kanäle in die hintere Wand der letzteren eintreten, nicht im gleichen Masse mit herabgerückt. Mit anderen Worten, die Scheidenbildung wäre nicht zu stande gekommen. Dann müssten wir den Kanal als Urogenitalkanal (Urethra) ansprechen, der in der Tiefe nach vorn direkt zur Blase und nach hinten in die Scheide, resp. Uterus mündete. Man müsste dann ohne Frage diesen Kanal als Urethra deuten, weil die Scheide nicht herabgerückt ist.

Hiergegen sprechen aber wichtige Momente. Es wäre dann höchst seltsam, dass der untere unwichtigere Teil der

Allantois erhalten geblieben sei, während der wichtigere, obere (Blase) nicht erhalten geblieben sein sollte, ganz abgesehen von einer Differenzierung zu sprechen.

Man weiss nun aber auch, dass in solchen Fällen, wo nur die Urethra ausgebildet ist, man immer eine recht erhebliche Vergrösserung der Clitoris findet. Dieselbe ähnelt bei ihrer Länge und Dicke dem Penis eines Knaben; nur ist das Präputium zu kurz, es gleicht einem Präputium nach Circumcision. Die Glans liegt teilweise bloss und ist nicht perforiert. Dabei zeigen die vereinten grossen Schamlippen, welche faltig von beiden Seiten her gegen die kleine Öffnung des Sinus uro-genitalis hinaufgezogen sind, und in der Mittellinie sich in einer Art Raphe treffen, Ähnlichkeit mit einem Skrotum, so dass die äusseren Genitalien die Charaktere teilweise des männlichen Geschlechts und teilweise des weiblichen Geschlechtes, nur nach beiden Richtungen hin im verjüngten Masse darbieten (Hildebrandt).

Alle diese Eigenschaften fehlen bei unserem Präparate den äusseren Genitalien. Man kann es daher hier mit Sicherheit aussprechen, dass der Kanal, der die Verlängerung der Rinne bildet, die an der Unterseite der verwachsenen grossen Labien liegt, und der vom Rektum durch ein dünnes Septum getrennt ist, die Vagina und nicht die Urethra ist; zumal, da wir auch noch einen über jeden Zweifel sicher erhabenen objektiven Beweis durch den mikroskopischen Befund an der Schleimhaut des Kanals haben, der ein durchaus typisches Bild des Pflasterepithels der Scheide liefert, und auch der Inhalt der Cystokolpos der Hauptsache nach aus gut erhaltenem typischen Scheidenpflasterepithel besteht. Der vorliegende Gang ist also die ausgebildete Vagina.

Ich komme nun auf die Atresie an der Übergangsstelle vom unteren zum mittleren Dritteile genauer zurück. Da die Atresie von zwei klappenartigen Gebilden gebildet wird,

die wohl, mit einer gewissen Gewalt von aussen, eine Sonde passieren liessen, sich derselben nach Einführung jedoch derartig fest, ventilartig anlegen, dass aus dem oberhalb der Atresie gelegenem Teile der Scheide keine Flüssigkeit nach unten treten kann, also ein absolutes Hindernis für das Sekret bilden, da man ferner weder Narbenbildung noch sonst irgend welche Verwachsungen in der Scheide an anderer Stelle findet, so muss man annehmen, dass die Schleimhaut der Scheide an der Stelle der Atresie sich in Form von zwei Schleimhautfalten erhoben hat, die gerade so aneinander passten, dass sie das Lumen der Scheide völlig ausfüllten.

Wie kann man sich nun aber diese Entstehung entwicklungsgeschichtlich erklären?

In der 17. bis 19. Woche schreitet bekanntlich das Längenwachstum der Scheide rapide fort. Es treibt sich die gewucherte Innenwand in zahlreichen, meist querverlaufenden Falten ins Lumen der Scheide vor, derart, dass sie an den gegenüberliegenden Wänden ineinandergreifen. Oben weitet sich die Scheide und unten legt sie sich mit fester werdenden Wänden auf einer etwa 1—4 mm langen Strecke fester an. Beim Neugeborenen ist die Scheide noch mit ungemein reichlich abgestossenem Epithel erfüllt, wodurch eine epitheliale Verklebung verständlich wird. Nach Piana und Bassi soll die epitheliale Verklebung der Scheide beim menschlichen Fötus physiologisch sein. Jedoch der geringste Druck der Bauchpresse soll genügen, um die Verklebung zum Platzen zu bringen.

Stellt man sich nun vor, dass während des Längenwachstums der Scheide sich an den gegenüberliegenden Wänden, in der Höhe der Atresie, zwei Schleimhautfalten gebildet haben, deren Ränder fest gegeneinander und nicht ineinander griffen, so musste es an dieser Stelle zum Verschluss des Lumens der Scheide kommen. Der Grund für dieses Ver-

halten der beiden Schleimhautfalten ist vielleicht in ihrer Grösse zu suchen. Während des Längenwachstums wölbt sich die Schleimhaut in Falten nach innen vor, weil sie sonst keinen Platz hat. Indem nun aber die Länge der Scheide zunimmt, müssen die Falten, da sie sich auf eine grössere Strecke verteilen, flacher werden. Denkt man sich nun, dass an der Stelle der Atresie die Scheidenwand rigider gewesen ist, als an den übrigen Stellen, so würde die Stelle beim Längenwachstum weniger gedehnt worden sein; es muss daher auch die Schleimhautfalte an dieser Stelle weiter ins Lumen vorspringen als an anderen Stellen, und hierdurch muss es, indem die gegenüberliegenden Schleimhautfalten sich gegeneinander legten, zum Abschluss der Scheide gekommen sein. Durch die Ansammlung von Sekret oberhalb des Verschlusses und durch den zunehmenden Druck müssen sich dann die beiden Falten nach und nach zum völligen Abschlussventil ausgebildet haben, ähnlich den Semilunarklappen an der Aorta. Durch den mechanischen Druck, durch die Neigung der Scheide zu epithelialen Verklebungen (Piana und Bassi) und eventuell auch noch durch Entzündung, hervorgerufen durch den mechanischen Druck des gestauten Sekretes, wird es dann schliesslich zu der dünnen Verwachsung der beiden ventilartig wirkenden Schleimhautfalten gekommen sein, die die eingeführte Sonde unter Anwendung geringer Kraft zum Platzen zu bringen vermochte.

Wir haben es hier also mit einer Atresie zu thun, die rein entwicklungsgeschichtlich zu erklären ist. Von einem Vitium primae formationis kann keine Rede sein, denn die Anlage war völlig normal und die Differenzierung ist regelmässig verlaufen. Nur durch die Rigidität der Scheide an einer Stelle, wurde aus normalen Schleimhautfalten, die dann später wahrscheinlich durch entzündliche Prozesse verklebten, eine congenitale Scheidenatresie gebildet. Auch sind wir

im stande, die Zeit genau zu bestimmen, da die Faltenbildung der Schleimhaut der Scheide in der 17. bis 19. Woche stattfindet, so müssen wir auch die Bildung, respektive das Zustandekommen der Atresie in diese Zeit verlegen.

Man muss sich nun die Frage vorlegen, wie kommt es, dass bei einer Atresia congenita im unteren Dritteile der Scheide nur eine Cystokolpos und keine Cystometra vorhanden ist?

Diese Frage ist schwerer zu beantworten, als es auf den ersten Blick erscheinen möchte. Man könnte einfach sagen, da keine Portio vaginalis, also auch kein Muttermund, kein Cervix und kein Corpus vorhanden ist, und der Fundus kein Lumen hat, so konnte es ja gar nicht zur Bildung einer Cystometra kommen. Diese Erklärung erscheint mir jedoch vollkommen ungenügend. Da ausgebildete Tuben, ein ausgebildeter Fundus und eine ausgebildete, allerdings durch die Cystokolpos in ihrer Gestalt veränderte Vagina vorhanden ist, und wir wissen, dass der ganze Geschlechtsschlauch des Weibes aus den Müller'schen Gängen hervorgeht, so wäre es nicht zu verstehen, dass der unterste Teil, der doch erst von den von der Urniere nach abwärts wachsenden Müller'schen Gängen gebildet wird, vorhanden gewesen sein soll und zur Ausbildung gelangte, und ebenso ein höher gelegener Teil der Müller'schen Gänge, dass aber gerade der Teil, der etwas oberhalb der Stelle liegt, wo die Müller'schen Gänge sich zuerst vereinigen, nicht vorhanden gewesen sein soll. Es ist also unmöglich, dass hier ein Vitium primae formationis vorliegen kann. Unser objektiver Befund sagt es uns vielmehr mit aller Bestimmtheit, dass auch die übrigen Teile der Müller'schen Gänge also Portio, Cervix und Corpus in der Anlage vorhanden gewesen sein müssen und, dass erst in einer späteren Zeit, nachdem sich die beiden Müller'schen Gänge bereits vollkommen vereinigt hatten, eine Hemmung

in der Entwickelung respektive Schwund dieser Teile eingetreten sein muss. Wir müssen hier nun entscheiden, ob das Fehlen der Portio, der Cervix und des Fundus mit einer reinen Entwicklungshemmung, deren Ursachen wir nicht kennen oder durch eine Druckatrophie zu erklären ist. Den Fundus als Uterus rudimentarius solidus aufzufassen, ist wohl unmöglich, denn diese Missbildung müsste nach Kussmaul in einer Zeit vor der achten Woche des fötalen Lebens zu verlegen sein. Da jedoch unser Präparat eine vollständig entwickelte Vagina zeigt, die Differenzierung in Uterus und Vagina nach Nagel aber frühestens ins vierte Monat fällt, so könnte auch die Entwicklungshemmung frühestens im vierten Monate aufgetreten sein, denn sonst wäre eine Differenzierung in Uterus und Vagina und damit die Ausbildung der Scheide unmöglich gewesen. Wir müssten dann auch, wenn es sich nicht um eine Druckatrophie handelte, Spuren von den auf dieser Entwickelungsstufe stehen gebliebenen Gebilden vorfinden, da für einen Schwund derselben doch keine Ursache vorläge.

Da alle diese Bedingungen nicht zuzutreffen scheinen, so ist die Wahrscheinlichkeit, dass es sich hier um eine reine Entwickelungshemmung handelt, eine sehr geringe. Dagegen sprechen fast alle Erscheinungen für eine Druckatrophie.

Nagel hat, wie ich oben ausführlich geschildert habe, im Gegensatz zu Tourneux nachgewiesen, dass die vereinigten Müller'schen Gänge als solider Strang am unteren Ende, ohne Lumen, in den Urogenitalkanal münden. Er fand, dass erst bei Embryonen von 20—22 cm Länge, also im Alter von etwa 18 bis 19 Wochen durch Abflachung und Zerfall des cubischen, protoplasmareichen Epithels ein Lumen zu stande komme. Von Nagel wissen wir auch, dass sich das hintere Scheidengewölbe früher bildet als das vordere. Wann die Ausbildung des hinteren Scheidengewölbes eintritt, dafür

konnte Nagel keinen bestimmten Zeitpunkt allgemein feststellen, weil sie bei den Embryonen in verschiedenem Alter auftritt. Soviel kann man jedoch feststellen, dass die Entwickelung des hinteren Scheidengewölbes früher auftritt, als die Lumenbildung am soliden Ende der Müller'schen Gänge, aus der der Muttermund hervorgeht.

Durch die reichliche Sekretbildung der Scheide zu dieser Zeit kam es nun, da die Atresie den Abfluss hinderte, zur Bildung einer Cystokolpos. Das Sekret staute sich hinter der Atresie an und staute sich, da das hintere Scheidengewölbe zuerst gebildet war, und der Muttermund, wie wir annehmen müssen, zu dieser Zeit noch undurchgängig war, im hinteren Scheidengewölbe an und dehnte dasselbe allmählich aus. Hierdurch wurde jedoch von hinten ein mechanischer Druck auf die noch solide Portio ausgeübt. Die Umbildung des cubischen, protoplasmareichen Epithels in platteres Epithel wurde, da durch den mechanischen Druck die Blutcirkulation herabgesetzt war, hintangehalten. Das hintere Scheidengewölbe dehnte sich immer mehr aus, die Cirkulations- und Entwickelungsbedingungen für Portio, Cervix und Corpus wurden immer schlechtere und wurden schliesslich ganz aufgehoben. Es kam zum völligen Schwund dieser Teile, zu einer reinen Druckatrophie. Nur der oberhalb des Äquators der kugeligen Cystokolpos gelegene Fundus konnte, da der Druck nicht direkt auf ihm lastete, und da seine Cirkulation nicht aufgehoben war, sich entwickeln und liegt nun als solider Fundus mit mässig gut ausgebildeten Tuben und Ovarien vor uns, oberhalb des Äquators der kugeligen Cystokolpos.

Nun könnte man noch einwenden, dass ein Teil der Wandung der Cystokolpos aus der komprimierten Portio, Cervix und Corpus bestehe, zumal an der Stelle unterhalb des Fundus. Hiergegen spricht jedoch der mikroskopische Befund der Schleimhaut dieser Stellen, der überall typisches

Scheidenepithel ergibt und nirgends, auch nicht in der Tiefe der Wandungen ein Epithel erkennen lässt, welches man als Uterusepithel ansprechen könnte.

Dass der Inhalt der Cyste nur der Scheide entstammt, dafür spricht wiederum der mikroskopische Befund, der nur typisches gut erhaltenes Vaginalepithel in dem Sekrete angehäuft ergibt. Dieser Befund spricht auch dafür, dass der Muttermund gar nicht durchgängig gewesen sein kann, denn sonst würde man doch auch Epithelien finden müssen, die dem Uterus entstammten. Es ist daher mit Bestimmtheit anzunehmen, dass die Cystokolpos nie mit dem Lumen des Uterus kommuniziert haben kann.

Da auch von einer Neubildung in der Cystenwand keine Rede sein kann, denn die Schleimhaut ist überall ganz glatt, und die Cyste mit keinem Organe kommuniziert, so kann der Inhalt, wie ja schon der Epithelbefund ergibt, nur der Vaginalschleimhaut selbst entstammen.

Es kann also, wie sich aus diesem Befunde ergibt, die Vaginalschleimhaut eine ziemlich starke Sekretion besitzen, die allein schon ausreicht, um bei einer Scheidenatresie eine Cystokolpos herbeizuführen, und die durch ihren mechanischen Druck schwere Störungen im Organismus bewirken kann.

Kehren wir nun zu dem sackartigen Gebilde, welches der Symphysengegend circumskript aufsitzt, zurück. Die mikroskopische Untersuchung ergab, dass es aus ödematösem Bindegewebe zusammengesetzt und von normaler Haut überkleidet ist. Wie dieses Gebilde zu stande gekommen ist, bleibt mir noch immer völlig dunkel. Für einen Bruchsack kann man es unmöglich halten. Wenn man auch annimmt, dass von den Ureteren her oder von der ursprünglichen Blase, bei dem hohen intraabdominalem Drucke, es zu einer Infiltration des Bindegewebes mit Nierenexkret gekommen wäre, so erscheint mir diese Annahme viel zu erkünstelt und un-

wahrscheinlich; es würde dann sicherlich nicht zu einem so umschriebenem Ödem gekommen sein. Ebenso unwahrscheinlich erscheint es mir, das Gebilde als einen Schwellkörper anzusprechen. Ich muss daher bekennen, dass mir dieses Gebilde genetisch völlig unverständlich geblieben ist.

Aus dem ganzen Befunde ergiebt sich, dass das Kind, trotzdem es nahezu ausgetragen war, nicht lebensfähig sein konnte, da das Nierenexkret keinen Abfluss nach aussen hatte. Selbst wenn das Kind noch post partum am Leben gewesen wäre, hätte es in kurzer Zeit an den Folgen der Urämie zu Grunde gehen müssen. Was die Funktion des Geschlechtsapparates betrifft, so kann man hier, trotzdem man gerade betreffs der Zeugungsfähigkeit bei derartigen Missbildungen oft grosse Überraschungen erlebt hat, doch wohl mit aller Bestimmtheit sagen, dass das Kind nie zeugungsfähig geworden wäre, trotzdem beide Ovarien, wenn auch nur mässig entwickelt, vorhanden sind. Weil, selbst wenn Ovulation eingetreten wäre, das Sperma nicht im stande gewesen wäre, das Ovum zu befruchten. Ob zur Zeit der Pubertät Menstruation oder menstruelle Beschwerden wie Molimina menstrualia aufgetreten wären, ist, nach dem objektiven Befunde zu urteilen, sehr wahrscheinlich. Ob eine Blutabscheidung während der Menstruation vikariierend von der Blasenschleimhaut, wie Hahn (St. Paul) (Zentralblatt für Gyn. 1896), beobachtete oder von der Vaginalschleimhaut oder von der conjunctivalen Schleimhaut (v. Winckel, Frauenkrankheiten) eingetreten wäre, kann man nicht genau sagen; die Möglichkeit muss man jedoch zugeben. Zur Bildung einer Hämatometra hätte es jedoch nie kommen können, weil der Uterus solide, ohne Lumen, ist, und daher sich in ihm keine Flüssigkeit ansammeln kann. Ob primär eine Hämatosalpinx hätte entstehen können, die Frage wage ich hier nicht zu entscheiden, da die Ansichten der Autoren über die Abscheidung

von Menstrualblut in den Tuben sich nicht alle decken. Nach v. Winckel müsste man diese Möglichkeit als zutreffend halten, denn er sagt, bei einem Uterus solidus käme es weder zur Hämatometra noch zum Hämatokolpos bei einer Scheidenatresie. Jedoch je nach Entwickelung der Tuben und Ovarien hätten die Patientinnen entweder sehr erhebliche Beschwerden, so dass sie zu jeder Operation bereit wären oder aber, wenn Tuben und Ovarien ebenfalls verkümmert wären oder fehlten, den Individuen nur das Ausbleiben der Menses und bei Verheiratung das Ausbleiben der Conception auffiele. Bis zur Pubertät haben gewöhnlich die mit einer congenitalen Atresie der Scheide behafteten Mädchen so gut wie gar keine Beschwerden, sondern erst mit Ansammlung des Menstrualblutes treten solche etwa in vierwöchentlichem Zwischenraume, sich immer mehr steigernd, auf. Bei unserem Kinde würden jedoch, wenn es lebensfähig gewesen wäre, sicher Störungen von seiten der benachbarten und in Mitleidenschaft gezogenen Organe wie Blase, Mastdarm, eventuell auch Leber, Magen, Darm und Lunge aufgetreten sein, und würden das Leben zu einem höchst qualvollen gestaltet haben. Früher oder später hätte es dann, wenn die Atresie nicht durch therapeutische Eingriffe oder aus anderen Ursachen aufgehoben wäre, leicht zu einer peritonealen Entzündung und daran anschliessenden Ruptur kommen können, die, je nachdem sie in den Darm, Blase oder Peritonealhöhle erfolgte, andere Erscheinungen hervorrufen musste. Betreffs der Therapie bei angeborenen und erworbenen Atresien verweise ich auf die Lehrbücher der Frauenkrankheiten.

Jedoch möchte ich noch auf eine praktisch durchführbare Prophylaxe, die von Pincus (Stettin) (Schmidts Jahrbücher Bd. 272, 1901) vorgeschlagen wurde, zurückkommen. Von Veit und Nagel wissen wir, dass die meisten Scheidenatresien erworbene sind. Viele werden schon in den ersten

Lebenstagen durch Infektion von seiten der gonorrhoisch erkrankten mütterlichen Vagina erworben. Bei neugeborenen Mädchen gonorrhoischer Mütter sollte daher die Vulva prophylaktisch nach Credé geschickt und antiseptisch gereinigt werden. Ebenso sollte man bei allen Erkrankungen und Blutungen, welche die Scheide in Mitleidenschaft ziehen könnten, diese peinlich genau untersuchen und therapeutisch behandeln, wenn irgend welche Erscheinungen einer Entzündung zu finden sind.

Aus dem ganzen Befunde ergibt sich also, dass die Hauptveränderungen der kindlichen Organe unseres Präparates auf mechanische Einflüsse, auf eine Druckatrophie zurückzuführen sind. Denn wie wir gesehen haben, lässt sich so das völlige Fehlen der Portio, Cervix, Corpus, Harnblase u. s. w. erklären. Zu der Druckatrophie müssen auch die von Kussmaul zuerst beschriebenen entzündlichen intrauterinen Prozesse, die zu Verklebungen führen, gekommen sein, denn sonst wäre uns die Verwachsung der Labia majora, der Schwund der Urethra u. s. w. nicht ganz verständlich. Für eine reine Entwicklungshemmung, für ein Stehenbleiben auf einer niederen Entwickelungsstufe, kann man nur das Fehlen des Hymens ansprechen.

Ich glaube, dass manche Hypoplasie, die man auf eine reine Entwicklungshemmung, auf ein Stehenbleiben auf einer niederen Entwicklungsstufe zurückführt, und mancher Organdefekt, den man als ein Vitium primae formationis ansieht, durch rein mechanische Einwirkungen, wie Druckatrophie u.s.w., wodurch die Cirkulation dauernd herabgemindert oder ganz ausgeschaltet wird, zu erklären ist. Dieser Gesichtspunkt ist bisher bei den Entwicklungshemmungen zu wenig berücksichtigt worden, obgleich er die grösste Beachtung verdiente.

Es ist das grosse Verdienst meines hochgeehrten Lehrers Seiner Magnificenz des Herrn Geheimrates Prof. Dr. Ritter

F. v. Winckel, diesen Gesichtspunkt zuerst in den Vordergrund gerückt zu haben. Er sagt: „Je grösser die Zahl von solchen Bildungshemmungen wird, umso häufiger auch diejenigen erscheinen, in welchen jene in der That nur auf mechanische Ursachen zurückzuführen sind.“ (Münchener med. Wochenschrift 1896.) Dann sagt derselbe Autor (Bildungshemmungen d. weibl. Sexualorgane, Leipzig 1899): „Diese Auffassung wird gewiss vielen von vornherein als höchst einseitig erscheinen, aber sie ist nicht a priori aufgestellt, sondern nur auf eine ganz genaue Analyse eines jeden einzelnen Falles begründet worden, und ist jedenfalls rationeller, wenn auch mühevoller, als die Versuche, abnorme Befunde dieser Art als ein Zurückgreifen auf frühere Entwicklungsstadien aufzufassen, womit ja doch gar nichts erklärt wird.

Wie bei den meisten komplizierten Verhältnissen, die nicht auf eine einzige, sondern auf eine ganze Reihe von Ursachen zurückzuführen sind, so wirken auch bei den in Rede stehenden Bildungsanomalien ganz zweifellos recht oft und in den verschiedensten Kombinationen mehrere Ursachen zusammen, so s. B. Ungleichheit in der Anlage mit starker Verzerrung; abnorm starker Druck von seiten der Blase (in diesem Falle von seiten der Cystokolpos) mit Ernährungsstörungen durch fötale Peritonitis; ungewöhnliche Verwachsungen mit nachfolgendem, ungleichen Drucke etc. Und dass ausser rein mechanischen und entzündlichen Prozessen auch nervöse Einflüsse eine nicht unbeträchtliche Rolle bei solchen Bildungshemmungen zu spielen vermögen, beweisen die sehr häufigen Kombinationen von Erkrankungen des Schädels und Gehirns mit den letzteren —.“

Zum Schlusse dieser Zeilen ist es mir eine angenehme Pflicht, meinem hochverehrten Lehrer, Seiner Magnificenz

Herrn Geheimrat Prof. Dr. Ritter F. v. Winckel, für die gütige Überlassung dieses hochinteressanten Falles meinen tiefgefühltesten Dank auszusprechen. An gleicher Stelle möchte ich aber auch dem ersten Assistenzarzte der Kgl. Universitäts-Frauenklinik, Herrn Dr. Ludwig Seitz, für die freundliche Anregung zur Bearbeitung dieses Falles und für die Unterstützung bei derselben, sowie für die freundliche Überlassung eines Teiles der Litteratur, meinen verbindlichsten Dank auszusprechen.

Curriculum vitae.

Ich, Karl Friedrich Wilhelm Lüer, Sohn des Rentier Friedrich Lüer und dessen Ehefrau Minna, geb. Wolf, wurde am 21. Dezember 1876 in Goslar am Harz geboren.

Ich besuchte eine Privatschule meiner Vaterstadt, trat in die Septima des dortigen Realgymnasiums und Gymnasiums ein und entschied mich bei der Versetzung nach Untertertia für das Realgymnasium. Von dieser Anstalt erhielt ich Ostern 1894 das Einj.-Freiw.-Zeugnis, Ostern 1897 das Reifezeugnis. Im Sommer-Semester 1897 studierte ich an der Technischen Hochschule in Hannover Architektur, bezog zum Winter-Semester 1897/98 die Universität Jena. Dort studierte ich Naturwissenschaften, wobei ich mich sehr intensiv mit medizinischen Studien beschäftigte, die mich derart fesselten, dass ich beschloss, Medizin zu studieren. Im Sommer-Semester 1899 erwarb ich mir vor der Prüfungskommission des Gymnasiums in Goslar a. Harz das Gymnasial-Ersatzreifezeugnis. Im Winter-Semester 1899/1900 genügte ich der ersten Hälfte meiner Dienstpflicht mit der Waffe im 5. Thüring. Infanterieregiment Nr. 94. Grossherzog von Sachsen. Im Sommer-Semester 1900 bestand ich in Jena das Physicum. Zum Winter-Semester 1900/1901 bezog ich die Kgl. Bayer. Ludwig-Maximilians-Universität, an der ich am 31. Januar 1903 approbierte.

Meine Lehrer waren:

Hannover: Prof. Dr. Rodenberg, Prof. Dr. Runge, Prof. Dr. Kiepert, Prof. Dr. Seubert, Prof. Schlieben.

Jena: Geh. Hofrat Prof. Dr. Fürbringer, Prof. Dr. E. Haeckel, Hofrat Prof. Dr. Biedermann, Hofrat Prof. Dr. W. Müller, Geh. Hofrat Prof. Dr. Winkelmann, Hofrat Prof. Dr. Seydel, Hofrat Prof. Dr. v. Bardeleben, Prof. Dr. Küchenthal, Prof. Dr. Verworn, Prof. Dr. Knorr, Prof. Dr. Stahl,

Prof. Dr. Stintzing, Prof. Dr. Binswanger, Prof. Dr. Ziehen, Prof. Dr. Gumprecht, Prof. Dr. Wagenmann, Prof. Dr. Hertel, Privatdozent Dr. Braus.

München: S. Magnificenz Geheim. Rat Prof. Dr. Ritter v. Winckel, Obermedizinalrat Prof. Dr. Bollinger, Prof. Dr. Eversbusch, Obermedizinalrat Prof. Dr. Ritter v. Angerer, Prof. Dr. v. Tappeiner, Medizinalrat Prof. Dr. Bumm, Hofrat Prof. Dr. Heinrich Ritter v. Ranke, Prof. Dr. Posselt, Hofrat Prof. Dr. Bezold, Prof. Dr. Emmerich, Prof. Dr. Seitz, Prof. Dr. Herzog, Prof. Dr. Rieder, Prof. Dr. Schmaus, Prof. Dr. Schlösser, Prof. Dr. May, Prof. Dr. Klein, Prof. Dr. Barlow, Prof. Dr. Schmitt, Prof. Dr. Hahn, General-Oberarzt Prof. Dr. Seydel, Privatdozent Dr. J. A. Amann, Prof. Dr. Sittmann, Privatdozent Dr. v. Stubenrauch, Privatdozent Dr. Schönwerth.
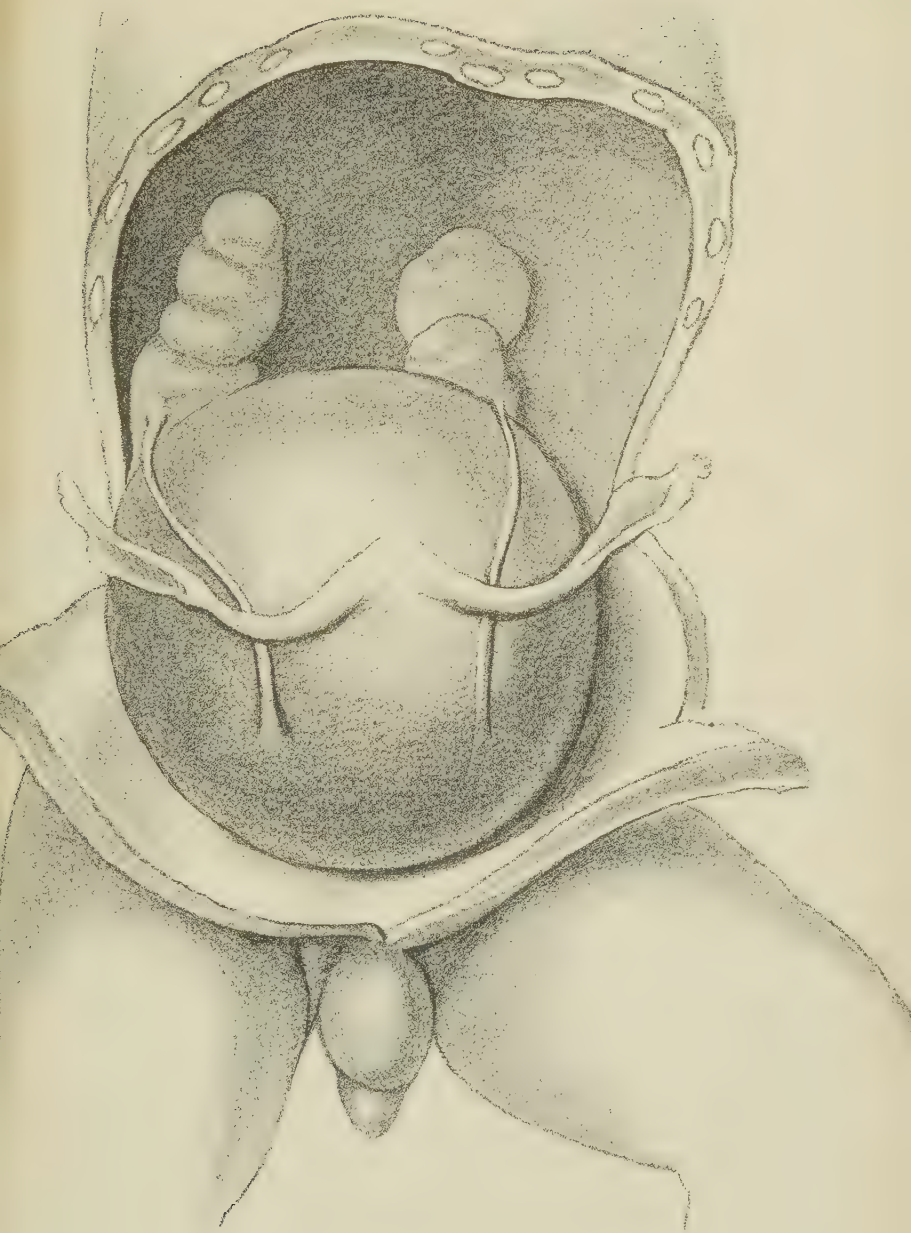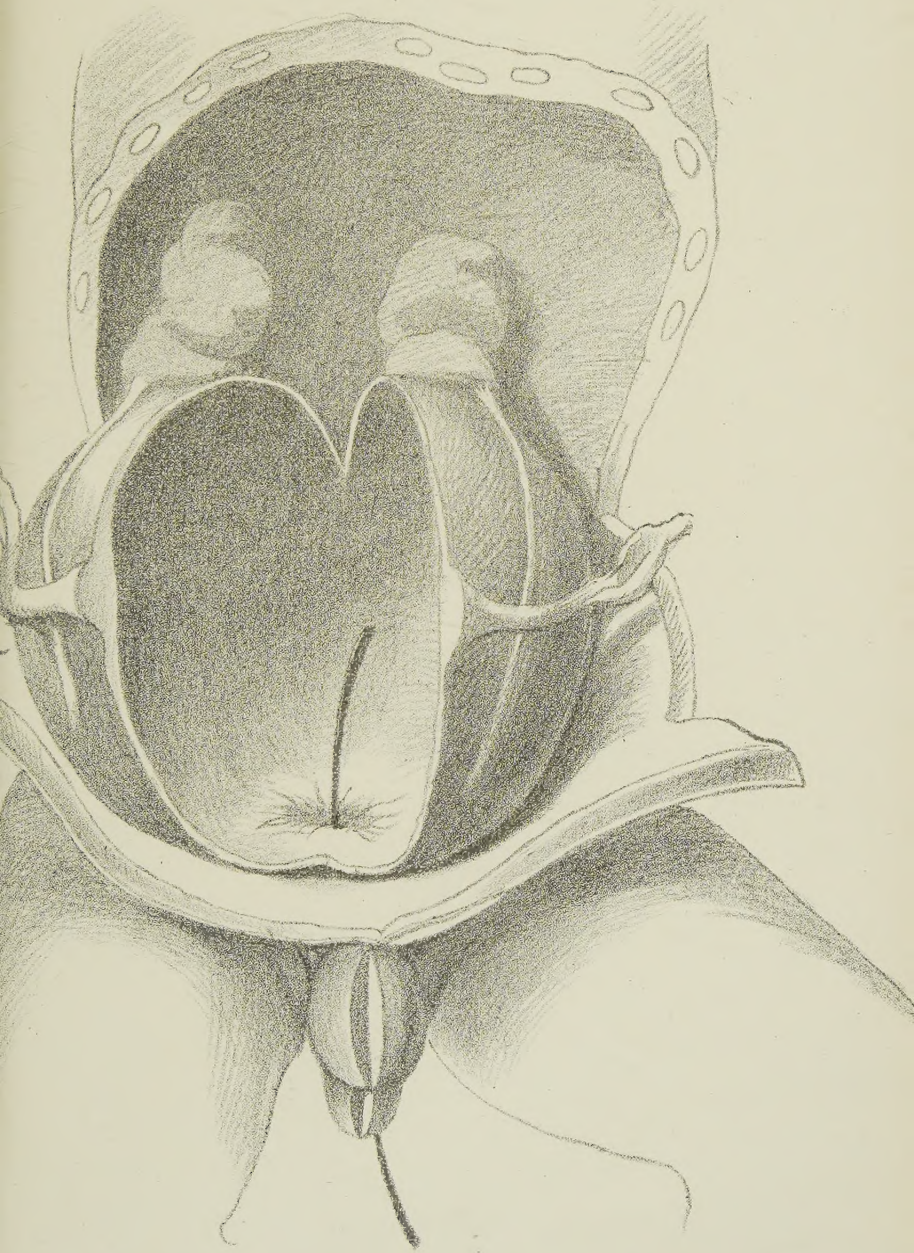
Geh. Rat Prof. Dr. Hugo v. Ziemssen †, Prof. Dr. Buchner †.